



CONGRESSO  
NAZIONALE  
**ANÍMO**  
16-17 maggio 2010



# Casi Clinici

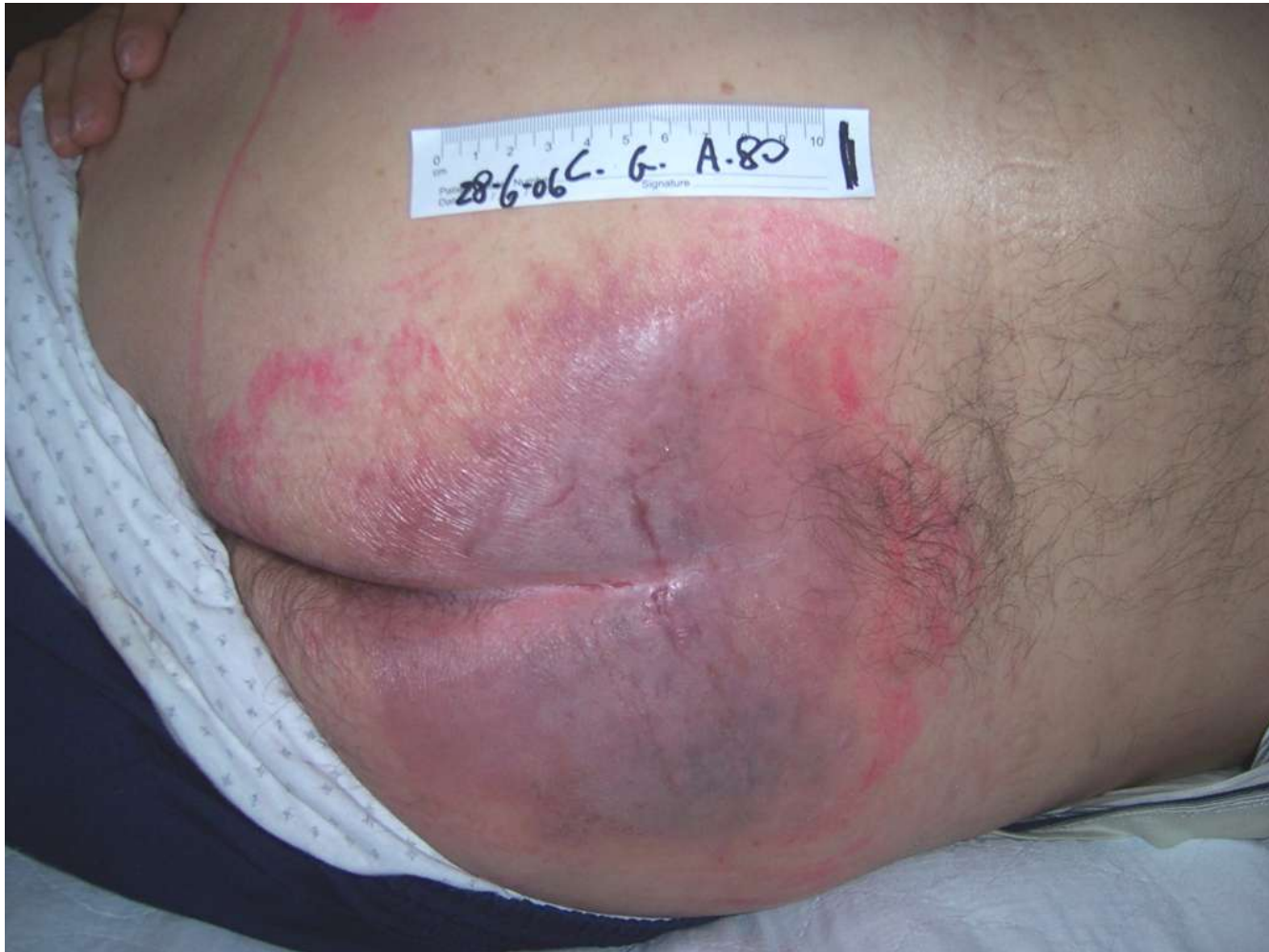Battistino Paggi

Bologna 17 maggio 2010

# Caso clinico n°1...

- Paziente maschio di a.80, arrivato in reparto dal P.S. con diagnosi di stato confusionale e lieve deficit motorio.
- All'ingresso viene valutato per i suoi deficit di carattere neurologico e riscontrato un valore pressorio di 180/120 ( in diminuzione rispetto al valore rilevato in PS di 220/120).
- A distanza di due giorni viene ispezionato e si rileva la lesione qui di seguito riportata.

• • •



...

Si discuta su:

- Come è stata condotta la valutazione iniziale del paziente.
- Quali eventuali valutazioni avrebbero potuto\dovuto essere messe in atto.
- Quale scelte di tipo terapeutico e\o preventivo dovevano e possono essere messe in atto.

...



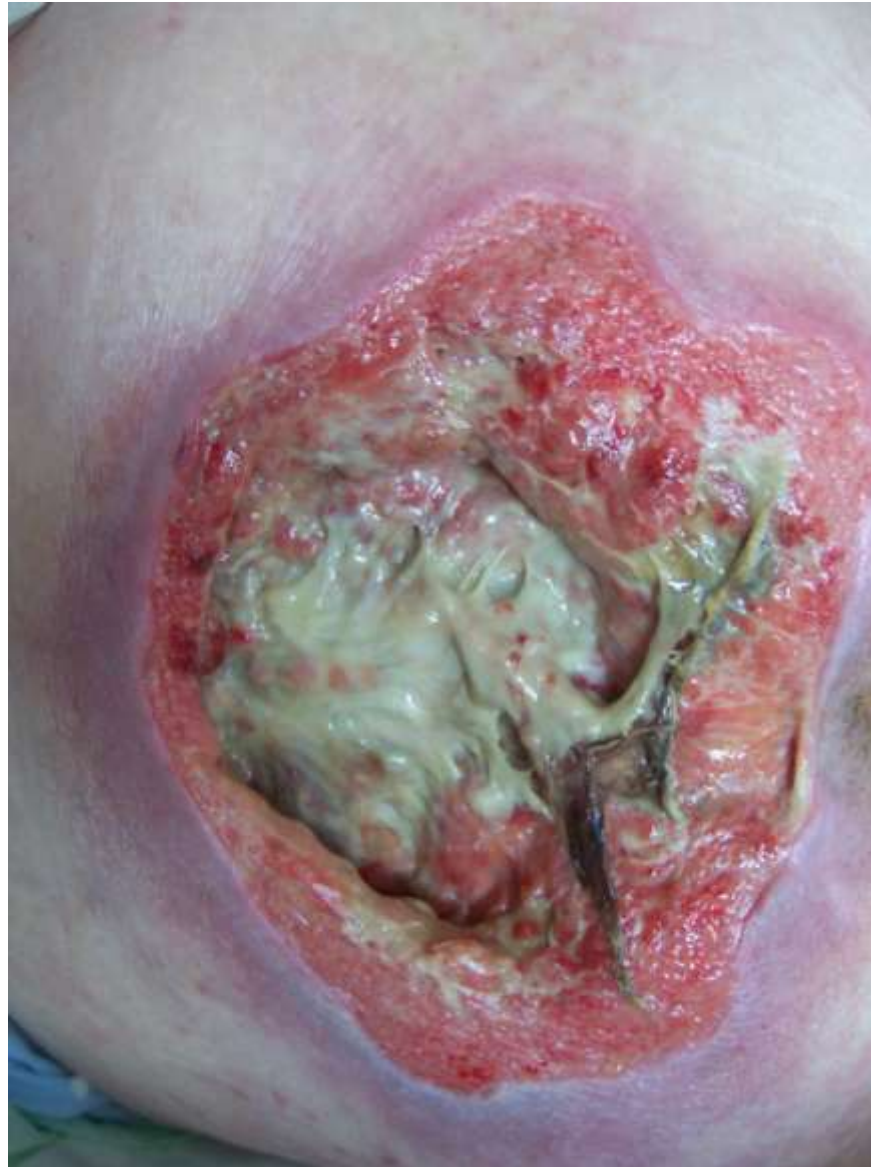# Caso clinico n°2...

- Paziente donna di anni 72, ricoverata presso l'U.O. di riabilitazione a seguito di frattura del collo del femore e successivo intervento di stabilizzazione (avvenuto dopo 9 giorni dal ricovero).
- All'ingresso in reparto presenta lesione sacro coccigea delle dimensioni di 12,7 x 10,3 x 1,4.
- Il quadro nutrizionale appare normale, in assenza però di specifica valutazione
- Da segnalare un valore di emoglobina di 9.4

•••

10,3 cm. di larghezza

1,4 cm. di profondità



12,7 cm. di lunghezza


...

Il dibattito viene condotto considerando :

- Come completare la valutazione del paziente.
- Descrizione delle caratteristiche della lesione, specificando stadio\grado, caratteristiche del fondo, dei margini e della cute perilesionale.
- Delineare quali strategie terapeutiche e/o preventive meritano di essere messe in atto.



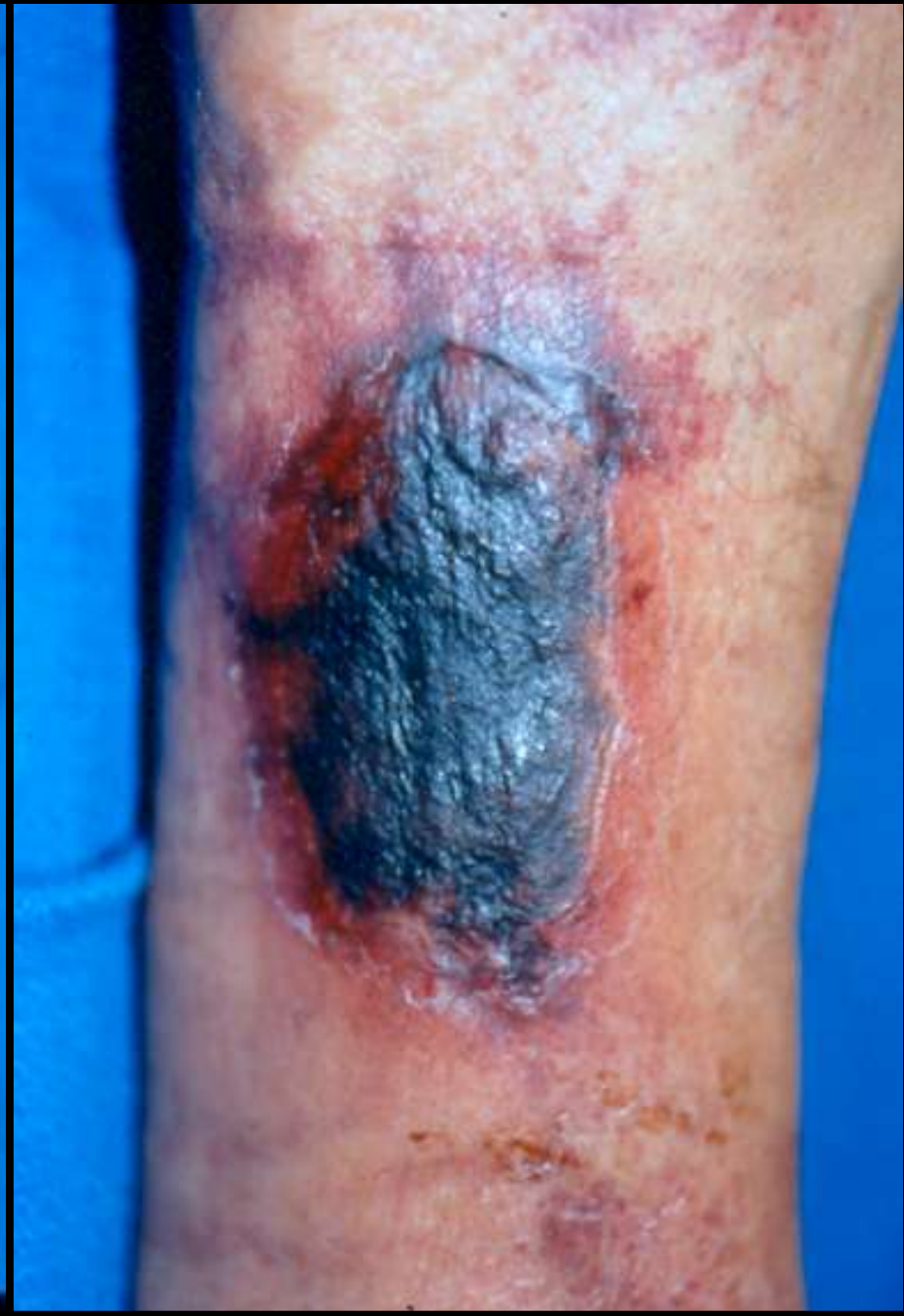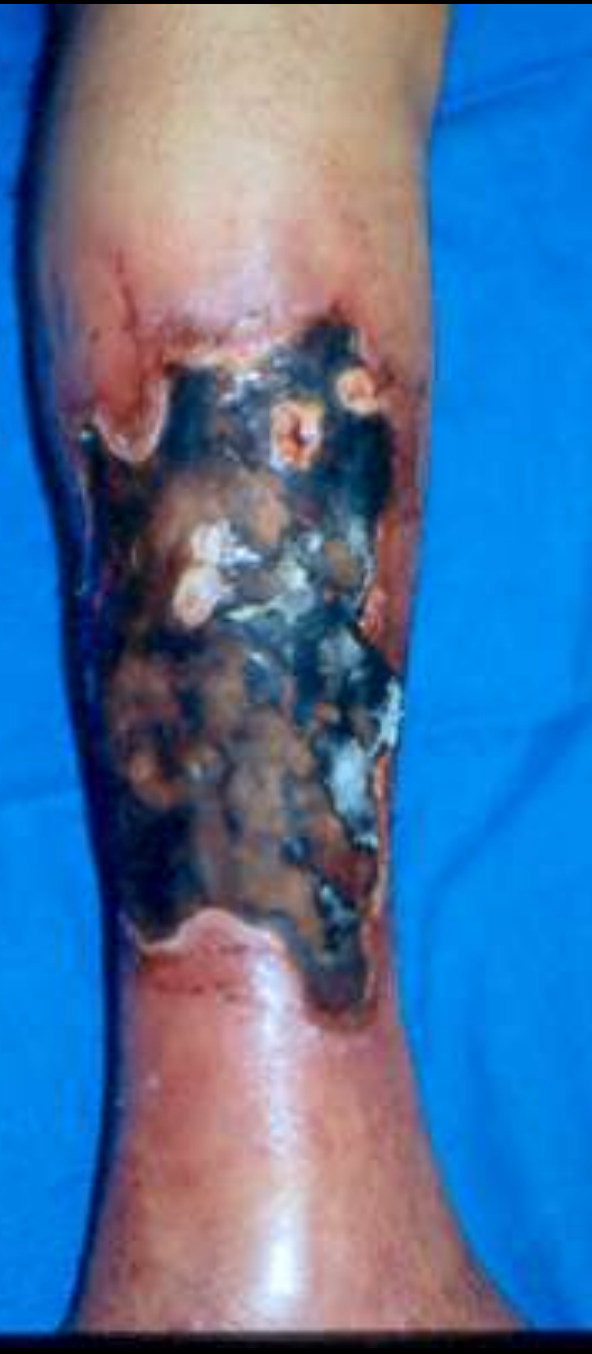...



# Caso clinico n°3...

- Donna di 64 anni
- Ulcere arti inferiori con intensa sintomatologia dolorosa
- Anamnesi: insufficienza venosa, episodi di trombosi venosa profonda, arteriopatia periferica, coronaropatia di due vasi, iperomocistinemia, uremia terminale

p.g.c. M.Romanelli



...


- Esami laboratorio:
  - **Anormali:** creatinina, PTH, calcemia
  - **Nella norma:** markers epatite, ANA, anticardiolipina, crioglobuline, criofibrinogeno, Lupus anticoagulant

...

Si discuta su:

- Gli eventuali approfondimenti clinici
- Le possibili cause delle lesioni presentate
- Le scelte terapeutiche più appropriate

...



# Calcifilassi: caratteristiche diagnostiche

- Ulcere necrotiche dolenti:  
arti sup. e inf., addome, dorso, glutei
- Calcificazioni dei vasi
- Iperparatiroidismo secondario
- Insufficienza renale

...

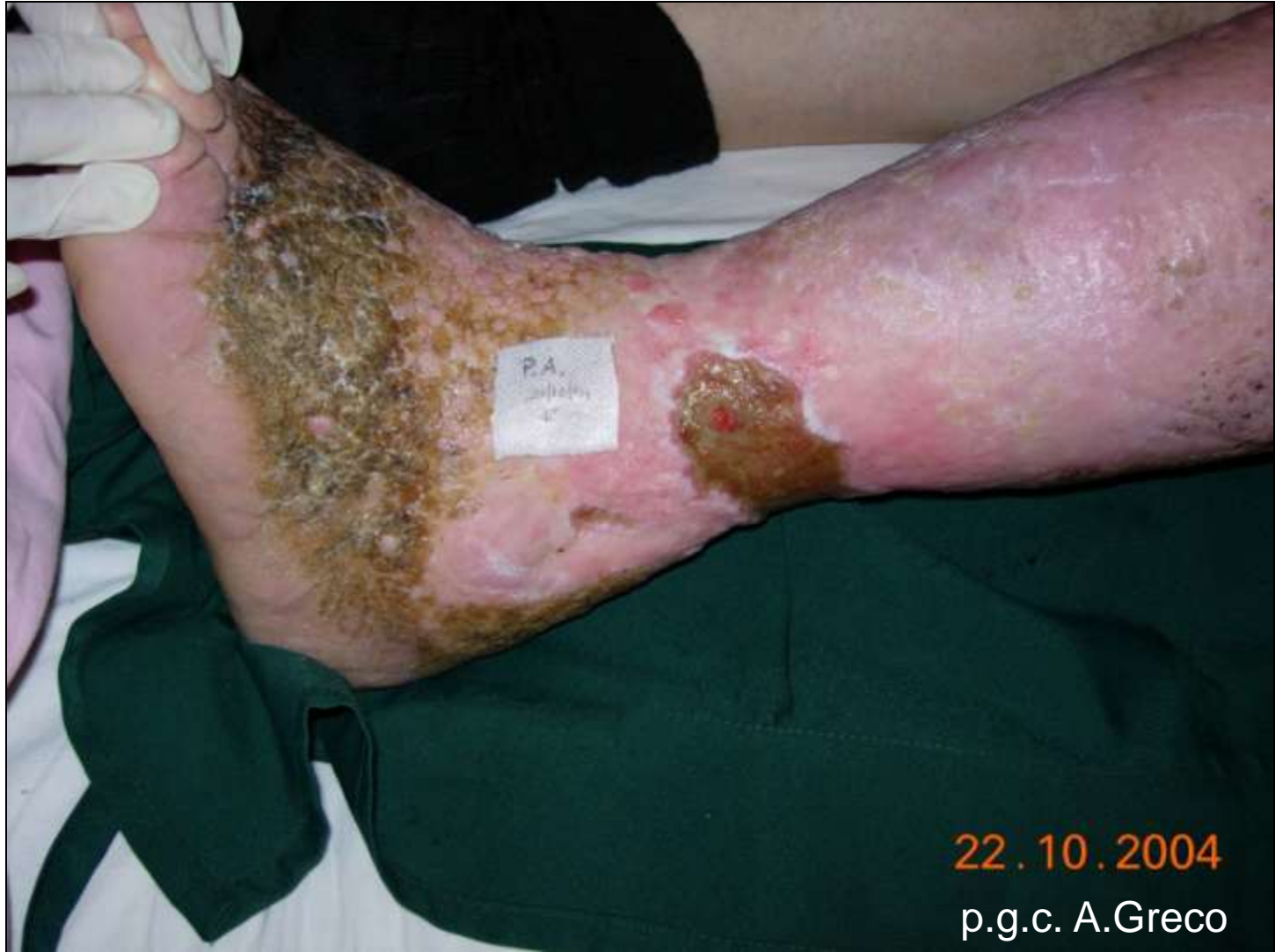



# Caso clinico n°4...

- Uomo di 76 anni che si presenta per la prima volta all'attenzione.
- Riferisce comparsa di ulcera da almeno 6 mesi.
- L'attuale ulcera è l'ennesima ma rispetto alle altre non ha tendenza alla guarigione

...



22.10.2004


p.g.c. A.Greco

...

Si valutino:

- Le caratteristiche cliniche di:
  - Arto
  - Cute perilesionale
  - Sede della lesione
- Si ipotizzino:
  - Cause
  - Trattamento

...





CONGRESSO  
NAZIONALE  
**ANÍMO**  
16-17 maggio 2010



Grazie